

# EMALJEFEIL

## Molar Incisiv Hypomineralisasjon – MIH

### HVA ER MIH?

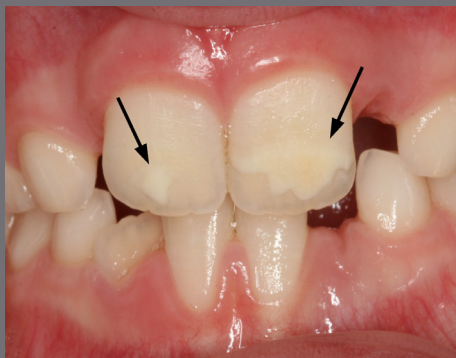
MIH er beskrevet som dårligere mineralisert emalje av 6-års jekslene. Fortenner er også ofte rammet. Emaljen er mindre hard/mer porøs enn normalt, og det kan derfor lettere brette av små emaljebiter. Dårligere mineralisert emalje gjør tennene mer følsomme, og mange kan oppleve ising. MIH-tenner er også mer utsatt for å få hull.

### HVOR MANGE HAR MIH?

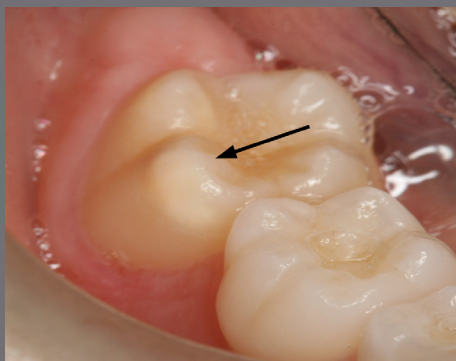
Tallene varierer fra land til land, men ca. 15–20 % av barn i Norge synes å ha MIH.

### HVORFOR FÅR NOEN MIH?

Årsaken til at man får MIH er fortsatt ukjent, men det er flere faktorer som kan virke sammen. Det kan være en genetisk komponent som gjør at noen får denne emaljefeilen. Andre forhold som synes å være knyttet til MIH, er lav fødselsvekt og problemer under svangerskap og fødsel og sykdom og antibiotikabruk de



*Figur 1 Mild grad av MIH: Hvite flekker på fortennene (se piler)*



*Figur 2 Mild grad av MIH: Hvite flekker på 6-års jekselens tyggeflater (se pil)*

første leveår. Det er også sett at barn som har dårlig emalje på bakerste melkejessel, har en økt risiko for å få MIH.



## HVORDAN SER MIH UT?

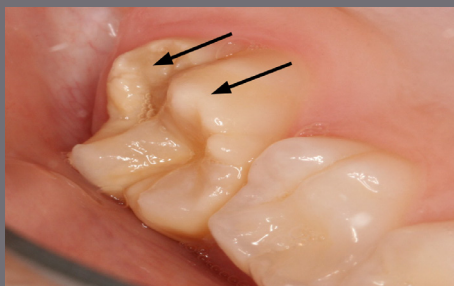
MIH kan vise seg som «flekker» på tennene og er avhengig av alvorlighetsgraden.

Denne varierer fra person til person, og også innenfor samme munn. Figur 1–5 viser tenner med ulik alvorlighetsgrad av MIH. Det vanligste er milde defekter, der man ser hvite flekker på tennene. Mer alvorlige defekter oppstår dersom deler av emaljen brekker av.

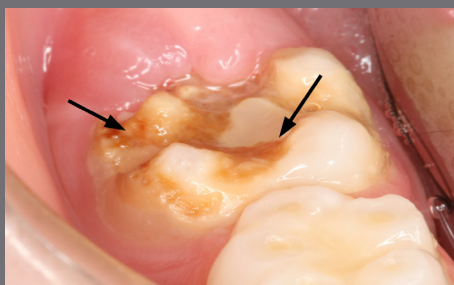## HVA KAN MAN GJØRE?

Behandlingen av MIH må vurderes i hvert enkelt tilfelle på bakgrunn av alvorlighetsgrad. Ved en mild form er det ofte ikke nødvendig å behandle. Dersom barnet opplever mye ising, kan det hjelpe med fluor, både som supplement på tannklinikken og hjemme. Dersom noe av tannen brekker, kan det legges en fylling. I de mest alvorlige tilfellene kan det være nødvendig å dekke tannen midlertidig med en stålkrone, eventuelt kan det vurderes å trekke tannen.

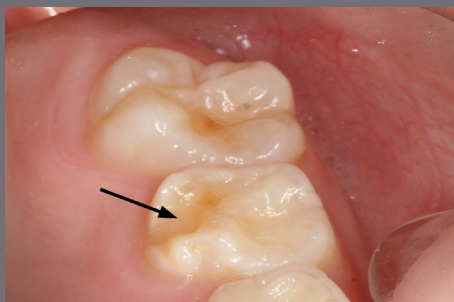
Det er viktig at barn som har MIH går jevnlig til kontroll hos tannlege eller tannpleier, slik at man får en tett oppfølging og behandling i tide.



*Figur 3 Moderat grad av MIH: Hvide flekker på 6 års-jekselsens tyggeflate og brukket av en del av tannen (se piler)*



*Figur 4 Alvorlig grad av MIH: Deler av tannen er brukket av pga. porøs emalje og det er karies (se piler)*



*Figur 5 Utviklingsforstyrrelse på bakerste melkejessel (se pil)*



UiO : Det odontologiske fakultet

Brosjyren er utarbeidet av Aisha F. Khan som en del av masteroppgaven ved Det odontologiske fakultet, veiledet av professor Ivar Espelid og professor Anne Skaar



Brosjyren lastes ned gratis fra Norsk Tannverns nettside: [tannvern.no/materiell-fra-norsk-tannvern.html](http://tannvern.no/materiell-fra-norsk-tannvern.html)